

PYELONEPHRITE OBSTRUCTIVE: QUELS MODES DE DRAINAGE?

Pr. Ag. Fakhfakh Hammadi

Service d'Urologie, CHU Habib Bourguiba-Sfax



Introduction

- PNA obstructive:
 - Urgence médico-chirurgicale
 - 31% des urgences chirurgicales en milieu urologique (Epidémiologie des urgences urologiques en centre hospitalier universitaire. Mondet . Prog Urol 2002)
 - Peut mettre en jeu le pronostic fonctionnel rénal et vital du patient



Diagnostic

Clinique

- Interrogatoire: ATCD de lithiase urinaire, pathologie néoplasique...
- Fièvre, frissons
- Douleur de la fosse lombaire, en règle unilatérale, spontanée voire une CN fébrile
- Signes irritatifs du bas appareil urinaire
- Signes digestifs inconstants



Diagnostic

Biologie

- Syndrome inflammatoire biologique
- NFS: hyperleucocytose à prédominance PNN ou leucopénie
- ECBU:
 - Identifier le germe
 - Antibiogramme
 - Peut être négatif en cas d'obstacle complet ou si le malade a pris un traitement antibiotique
- Des hémocultures (positives dans 25%)
- Évaluation de la fonction rénale



Diagnostic

Imagerie

- Systématiquement:
 - AUSP: calcul radio-opaque
 - Échographie rénale: dilatation des voies urinaires
 - L'absence de dilatation n'élimine pas a coup sûr une obstruction (faux négatifs: 10% des sujets âgés ne présentent pas de dilatation)
 - Préciser l'échogénicité du contenu de la voie excrétrice supérieure (échogène, transonore)
- En cas de doute diagnostique sur la présence ou non d'un obstacle: compléter le bilan par un uroscanner

—————> Nature, siège de l'obstacle et état du parenchyme rénal (abcès rénal, pyonéphrose, PNA emphysémateuse...)

Nature de l'obstacle

- Lithiase urinaire+++
- Intrinsèque: tumeur urothéliale, infiltration des méats urétéraux par tumeur vésicale ou prostatique, tuberculose urinaire
- Pathologie malformative congénitale obstructive: AJPU, méga uretère primitif, urétérocèle...
- compression urétérale extrinsèque: fibrose rétro péritonéale idiopathique ou néoplasique



Traitement

- Médical:
 - Antibiotique
 - Mesures de réanimation
- Drainage de la voie excrétrice supérieure
(essential as first-line treatment: EAU2008)



Traitement médical

- Antibiothérapie: traitement par voie parentérale à base de:
 - Fluoroquinolones et d'aminoglycosides
 - Céphalosporine de 3^{ème} génération+aminoglycoside
 - En l'absence d'amélioration dans les 48H: modifier le traitement selon les données de l'antibiogramme
- Sepsis grave: remplissage vasculaire +traitement cardiotonique

Drainage

- Le drainage permet:
 - Court-circuiter l'obstacle
 - Évacuer des urines infectées, voire purulente
—————→ réduire la charge bactérienne
 - ↓ de la pression au niveau de la voie excrétrice supérieure —————→ amélioration immédiate de la perfusion et de la fonction rénale
 - ↓ de la pression intrarénale —————→ ↓ du potentiel du reflux pyélotubulaire —————→ ↓ du risque de complications (abcès du rein, pyonéphrose, phlegmon périnéphritique, sepsis grave)
 - Prélèvement bactériologique

Drainage1

Category	n	Sterile Urine	Mortality
PCN(+)	61	57 (93)	4 (6)
PCN(-)	35	20 (57)	14 (40)

(Historical controls)

Key: PCN = percutaneous nephrostomy; (+) = employed; (-) = not employed.

Drainage

- Drainage mini invasif:
 - La montée de sonde urétérale
 - Néphrostomie percutanée
- Drainage chirurgical:
 - Néphrostomie chirurgicale
 - Urétérostomie cutanée



La montée de sonde urétérale

- **Technique:**
 - Réalisée au cours d'une cystoscopie
 - Position gynécologique
 - ALR ou AG
 - Passage d'une endo-prothèse urétérale simple ou statique double J
 - Rétablir le cours normal des urines
- **Difficultés techniques:**
 - Vessie de lutte multidiverticulaire
 - HBP avec lobe médian
 - Obstacle infranchissable
 - Envahissement des méats urétéraux par un processus tumoral
- **Complications:**
 - Stt fausse route

Néphrostomie percutanée

- Technique
 - AL
 - Position: pro cubitus ou décubitus latéral
 - Ponction d'un calice sous contrôle échographique
 - Dilatation du trajet
 - Mise en place d'une sonde de néphrostomie
- Difficultés techniques:
 - Cavités peu ou pas dilatées
- Contre indication
 - Troubles d'hémostase
- Complications
 - Hémorragie, perforation colique, pneumothorax , pyo-pneumothorax, phlegmon périnéphrétique....

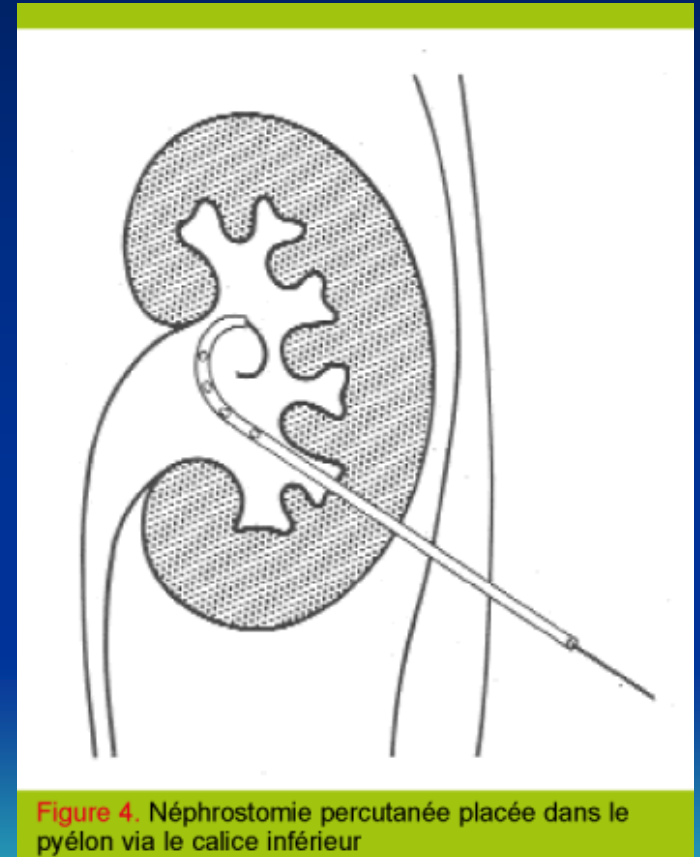


Figure 4. Néphrostomie percutanée placée dans le pyélon via le calice inférieur

Néphrostomie percutanée: Résultats

PERCUTANEOUS NEPHROSTOMY AS ADJUNCT MANAGEMENT IN ADVANCED UPPER URINARY TRACT INFECTION
RICHARD A. UROLOGY 54 (2), 1999

Etiology	n	Sepsis	Control	Fungus	Control	DEF at 96 hr (%)	Sterile at 96 hr (%)
Calculus	187	17	16	—	—	182 (97.3)	176 (96.7)
Neoplasm	67	17	13	4	3	55 (82.0)	42 (62.7)
Debris	24	10	8	8	6	21 (87.5)	18 (75.0)
Undetermined	37	28	26	9	9	31 (83.8)	28 (90.3)

Key: DEF = defervesced.

Néphrostomie percutanée versus Montée de sonde urétérale

Mokhmalji H. J Urol 2001

	Tech. anesthésie	Exp° Rx	succée	durée<2sem	ATB IV	Altération de la qualité de vie
NP	AL	-	100%	50%	0%< 5j	modérée
MSU	ALR ou AG	+	80%	25%	64%>5j	Sévère (H et jeune)

Néphrostomie percutanée versus Montée de sonde urétérale

Pearle. J Urol 1998

	Culture (+)	Exp° Rx	succée	Déf. (pNS)	NFS Normalisation	PNN (pNS)	coût
NP	62%	++	95%	2,3j		2j	+
MSU	19,1%	+	100%	2,6		1,7	++

Drainage chirurgical

- Néphrostomie chirurgicale
 - Urétérostomie cutanée
- > gardent leurs indications en cas d'impossibilité d'utilisation des moyens mini-invasifs.



Conclusion

- La PNA obstructive est une urgence médico-chirurgicale
- Le drainage de la VES fait partie intégrante de la prise en charge de cette pathologie.
- Le choix de la technique de drainage dépend essentiellement de l'état général du patient, du degré de dilatation de la voie excrétrice, de la nature de l'obstacle, du plateau technique et des préférences de l'urologue.
- Traitement de la cause de l'obstruction: seul garant de guérison

